

# Casos Clínicos

## Esquizofrenia

- 1** Manejo do primeiro episódio psicótico com antipsicótico de ação prolongada (LAT): superando paradigmas

**Dr. Felipe de Medeiros Tavares**

CRM-SE: 3781

- 2** Tratamento com palmitato de paliperidona mostra-se superior na recuperação de paciente

**Dr. Geder Grohs**

CRM-SC: 6171

- 3** É possível fazer o tratamento de um primeiro episódio psicótico com antipsicóticos injetáveis de longa ação?

**Dr. Frederico Garcia**

CRM-MG: 40631

# 1 Manejo do primeiro episódio psicótico com antipsicótico de ação prolongada (LAT): superando paradigmas

## DR. FELIPE DE MEDEIROS TAVARES

CRM-SE: 3781



- Médico psiquiatra – Especialista em psiquiatria pela Associação Brasileira de Psiquiatria (ABP)
- Especialista em psicogeriatría pela ABP/AMB
- Mestre pelo IMS-UERJ
- Membro internacional da Associação Americana de Psiquiatria – APA (EUA)
- Membro internacional do Royal College of Psychiatrists (Reino Unido)

### ■ Introdução

Os modernos protocolos clínicos em psiquiatria<sup>1</sup> orientam que, no tratamento psicofarmacológico da esquizofrenia, os antipsicóticos “atípicos” ou de “segunda geração” constituem-se em abordagens de primeira linha. Além de atuarem sobre os sintomas positivos e negativos, eles possuem propriedades neuroprotetoras e melhoram os sintomas cognitivos, favorecendo, assim, o retorno à funcionalidade<sup>2</sup>.

O desafio do psiquiatra é garantir a adesão ao tratamento instituído, uma vez que os pacientes esquizofrênicos tendem a abandoná-lo, mormente no início da terapêutica. A interrupção do uso do antipsicótico traz inúmeras consequências à vida do indivíduo, como a deterioração da sua capacidade funcional, o declínio das funções cognitivas e a redução da evolução clínica. Diversos estudos mostram que a manutenção do tratamento por longo prazo é imperiosa para evitar recaídas e agravamento da condição clínica<sup>3</sup>.

Nesse âmbito, os antipsicóticos atípicos de ação prolongada constituem-se em valiosos instrumentos terapêuticos, uma vez que, além de favorecer a adesão ao tratamento, provocam menos efeitos adversos quando comparados com antipsicóticos de primeira geração<sup>4</sup>.

No presente caso, descrevemos como o palmitato de paliperidona pode ser utilizado com segurança, em monoterapia, já a partir do primeiro episódio psicótico.

### ■ Descrição

Trata-se de paciente de 18 anos com diagnóstico de esquizofrenia estabelecido em 2013. Em seu primeiro atendimento, demonstrava perplexidade, olhar fixo e relatava confusão dos pensamentos e dos sentimentos. Manifestava diminuição do desempenho escolar e social e tendência à prostração. Apresentava discurso baseado em delírios bizarros, referindo-se a uma perseguição pelos vizinhos, que estariam tramando coisas contra ele. Ouvia vozes alucinatórias de pessoas que faziam comentários sobre o seu comportamento. Reagia de modo agressivo quando os familiares tentavam demovê-lo da ideia de que algo estaria sendo tramado contra ele. Isolou-se dos amigos por acreditar que eles desenvolviam planos para matá-lo. Deixou de sair à rua e terminou um relacionamento de dois anos devido às desconfianças delirantes que surgiram em relação à fidelidade da namorada. Na entrevista, verificou-se que seu afeto estava achatado e que ele se mostrava desatento e com dificuldade de evocar memórias, além de malogro no desempenho acadêmico. As alterações comportamentais dos últimos meses surpreenderam os familiares, que jamais o viram agindo daquela maneira.

**História pessoal:** vive com os pais e dois irmãos numa cidade do agreste nordestino. Até apresentar o quadro descrito, tinha uma vida pacata e trabalhava como comerciante; mantinha bons relacionamentos sociais e familiares e um relacionamento afetivo com uma jovem da mesma idade. Os familiares começaram a notar alterações no seu comportamento desde há aproximadamente seis meses, quando o

jovem passou a ter conflitos com o patrão e ficou agressivo, o que o levou à demissão.

**História familiar:** familiares relatam que há diversos casamentos consanguíneos em várias gerações da família. Descrevem casos de parentes com perturbações comportamentais, como crises de frangofilia, agitação psicomotora e atividade delirante, bem como membros com diagnóstico de esquizofrenia.

## ■ Evolução

Propôs-se o tratamento em nível ambulatorial, uma vez que os familiares não concordaram com a internação psiquiátrica do paciente e se dispuseram a prestar os mesmos cuidados em domicílio. Iniciou-se o uso do antipsicótico atípico risperidona, na dose de 6 mg/dia, associado a 2 mg/dia de clonazepam. Nos primeiros dias, o paciente utilizava corretamente os medicamentos, entretanto, passou a recusá-los, cuspiendo os comprimidos e tornando-se agitado quando os familiares tentavam administrá-los. No segundo atendimento, identificou-se que o paciente se mantinha com o afeto embotado, com déficits cognitivos, ouvia vozes alucinatórias perturbadoras e tinha insônia. Seu *insight* permanecia alterado. Propôs-se o uso de antipsicótico de ação prolongada (LAT) em substituição aos medicamentos por via oral, em virtude da não adesão ao tratamento. O paciente e a família aquiesceram, e iniciou-se a aplicação do palmitato de paliperidona, em monoterapia. A primeira aplicação foi de 150 mg, aplicada no deltoide esquerdo. Após oito dias, aplicou-se a segunda dose, de 100 mg, no deltoide contralateral.

Na segunda semana de tratamento com palmitato de paliperidona, o paciente reagiu favoravelmente, demonstrando importante melhora do tônus afetivo, com encadeamento do pensamento. Passou a se alimentar melhor, reduziu consideravelmente a desconfiança e sentia-se mais

disposto. Voltou a jogar bola com os amigos e a conversar com vizinhos e familiares de modo apropriado.

Trinta dias após a segunda ampola, fez-se a aplicação, no glúteo, a dosagem de manutenção do palmitato de paliperidona foi estabelecida em 75 mg, sendo aplicada 30 dias após a segunda dose. O paciente retomou os estudos e começou a elaborar planos para o futuro.

## ■ Desfecho

Descreve-se o caso de um paciente com diagnóstico de esquizofrenia que logrou importante melhora clínica por meio do uso do antipsicótico atípico de ação prolongada (LAT) palmitato de paliperidona em monoterapia. Após 36 meses de tratamento, ele se mantém estável, tendo retomado o convívio social, os estudos e a funcionalidade. A dose de manutenção foi estabelecida em 75 mg, com aplicação a cada trinta dias. O único efeito colateral referido pelo paciente no início do tratamento foi cefaleia de leve a moderada intensidade, que remitiu em poucos dias. Os exames complementares realizados no período não revelaram anormalidades. Desde o início da terapêutica com a paliperidona, a internação não se fez necessária e não houve mais recaídas.

## ■ Comentários Finais

Descreveu-se um caso de primeiro episódio psicótico cuja abordagem se deu por meio de antipsicótico atípico de ação prolongada (LAT) em paciente que não aderiu à terapêutica por via oral. O caso descrito é corroborado por estudos da literatura<sup>5-7</sup>, que recomendam os LAT's não apenas para pacientes com agravamento clínico ou que sejam refratários.

Além de favorecer a adesão ao tratamento, o palmitato de paliperidona contribui para a redução das recaídas e reinternações, sendo considerado custo-efetivo<sup>8-10</sup> de acordo com modernas pesquisas na área de esquizofrenia.

## Referências Bibliográficas:

1. Llorca PM, Abbar M, Courtet P, et al. Guidelines for the use and management of long-acting injectable antipsychotics in serious mental illness. *BMC Psychiatry*. 2013; 13:340.
2. Moncrieff J. Questioning the 'neuroprotective' hypothesis: does drug treatment prevent brain damage in early psychosis or schizophrenia? *British Journal of Psychiatry*. 2011; 198:85-87.
3. Zipursky RB, Menezes NM, Streiner DL. Risk of symptom recurrence with medication discontinuation in first-episode psychosis: a systematic review. *Schizophr Res*. 2014, Feb; 152(2-3):408-14. doi: 10.1016/j.schres.2013.08.001. Epub 2013, Ago/21.
4. Leucht S, Corves C, Arbter D, et al. Second-generation versus first-generation antipsychotic drugs for schizophrenia: a metaanalysis. *Lancet*. 2009; 373(9657):31-41.
5. Castro-Costa E. Antipsicóticos de depósito e manejo do paciente esquizofrênico resistente à medicação. In: Associação Brasileira de Psiquiatria; Nardi AE, Silva AG, Quevedo JL, organizadores. PROPSIQ Programa de Atualização em Psiquiatria: Ciclo 4. Porto Alegre: Artmed Panamericana. 2015; p. 131-42. (Sistema de Educação Continuada à Distância, v. 4).
6. Schreiner A, et al. Paliperidone palmitate versus oral antipsychotics in recently diagnosed schizophrenia. *Schizophr Res*. 2015, Dez; 169(1-3):393-9.
7. Ithman M, Beck N, Lauriello J. Paliperidone long-acting injection. In Haddad, P. *Antipsychotic long-acting injection*. 2ª ed. Oxford. 2016; p. 171-181.
8. Alphs L, et al. Real-world outcomes of paliperidone palmitate compared to daily oral antipsychotic therapy in schizophrenia: a randomized, open-label, review board-blinded 15-month study. *J Clin Psychiatry*. 2015, Mai; 76(5):554-61.
9. Stahl, SM. *Prescribe's Guide*. Cambridge: Cambridge University, 2014 [acesso em 01 de Mai. de 2016]. Disponível em: [www.stahlonline.cambridge.org](http://www.stahlonline.cambridge.org)
10. Sylvain D, et al. Cost Effectiveness of Paliperidone Long-Acting Injectable Versus Other Antipsychotics for the Maintenance Treatment of Schizophrenia in France. *PharmacoEconomics*. Publicado em 16 de Fevereiro de 2016 [acesso em 01 de Mai. de 2016]. Disponível em: [www.springerlink.com](http://www.springerlink.com).

## 2 Tratamento com palmitato de paliperidona mostra-se superior na recuperação de paciente



### DR. GEDER GROHS

CRM-SC: 6171

- Medicina - Universidade Federal do Rio Grande do Sul
- Psiquiatria - Universidade Complutense de Madri
- Mestre pela Universidade Federal de Santa Catarina
- Preceptor da Residência de Psiquiatria de Santa Catarina.

JAC é uma jovem senhora cuja aparência denota uma vida sofrida e aponta para além de seus 27 anos.

### ■ Motivo do atendimento

Logo que entramos no hospital, a enfermeira nos informou que, na madrugada, havia internado uma paciente que ficaria aos cuidados de nossa equipe. Ainda um pouco sedada pela medicação que recebera na admissão, JAC pouco falava e parecia estar bastante desconfiada e assustada. Assim, inicialmente, a história dessa senhora nos foi contada pela irmã e pelo ex-marido.

No relato da internação constava que a paciente fora trazida pelo SAMU, na companhia da irmã e de uma funcionária do conselho tutelar. Horas antes, seu carro havia colidido fortemente, e o filho de 3 anos estava com ela. Ninguém se ferira, mas a paciente saiu a caminhar entre os carros, de costas, clamando por satanás e gritando de forma incompreensível. Dados o quadro, a história pregressa de JAC, sua total ausência de crítica e o grau de agitação psicomotora que apresentava, o plantonista considerou que ela oferecia riscos à própria integridade e à de terceiros. Assim, não lhe restou alternativa a não ser interná-la, apesar da notória superlotação do hospital.

### ■ História

A irmã informou que não conhecia casos de transtorno mental em familiares consanguíneos próximos e que JAC era a mais jovem de três irmãs. Seu pai era funcionário em um comércio de bairro e sua mãe cuidava da casa e das filhas. Não havia relatos de problemas durante a gestação,

no parto (normal) ou no desenvolvimento psicomotor da paciente. A renda da família mal dava para as necessidades básicas, mas seus membros nunca passaram por situação de penúria, nem consta que houvesse problemas de relacionamento em casa. Ela entrou para a escola na idade habitual e era uma aluna regular, em termos de notas, mas, diferentemente de suas irmãs, tinha pouco relacionamento com colegas e professores, dando a impressão de ser bastante tímida. Completou o segundo grau em tempo hábil e começou um curso técnico de radiologia, que não concluiu porque nesse meio-tempo se casou e mudou-se para a cidade do esposo. Lá passou a trabalhar com ele em um pequeno comércio próprio de aviamentos.

Aos poucos foi perdendo o contato com sua família de origem e tornando-se cada vez mais reclusa e ciumenta, o que levava a brigas frequentes entre o casal. Aos 24 anos deu à luz seu filho, e o ciúme se intensificou (por exemplo, achava que o esposo estaria tendo um caso com a vizinha, de 89 anos). Já não conseguia trabalhar nem cuidar do filho. As coisas que ela dizia foram ficando gradativamente mais sem nexo, até que começou a rir e a falar sozinha. Na ocasião, seu esposo a levou à policlínica de sua região. Ali se chegou ao diagnóstico de esquizofrenia e foi receitada a dose de 3 mg/dia de risperidona. A paciente foi encaminhada para um serviço de saúde próximo de casa. Contatou-se que JAC melhorou em menos de um mês e que, por sentir-se melhor e pelo fato de sua consulta haver sido agendada para dali a mais de dois meses, parou com o tratamento no mês seguinte. Paulatinamente os sintomas foram voltando; nesse ínterim, a paciente passou a fazer

queixas na delegacia da mulher, acusando seu esposo de praticar atos libidinosos com o filho enquanto lhe dava banho. Isso resultou na separação do casal, ficando a paciente com a guarda da criança. Mãe e filho começaram a viver de uma pensão arbitrada. Logo, com a piora dos sintomas, o descuido com a higiene e o emagrecimento de ambos (segundo relato da paciente, não comiam qualquer coisa, pois ela acreditava que queriam envenená-los), ficou claro que algo não estava bem. O conselho tutelar foi acionado e a guarda da criança passou para a avó paterna. Assim se seguiu até a véspera da hospitalização, quando a paciente pegara o filho para dar uma volta de carro.

### ■ Achados

Não foram encontradas alterações na avaliação clínica, neurológica, nem laboratorial. Também não havia a presença de álcool, drogas ou medicamentos que pudessem estar causando sintomas mentais.

Além de aparentar mais idade, do seu emagrecimento e do descuido com a higiene, ficava evidente a desconfiança da paciente. Quando não estava agredindo verbalmente, deixava transparecer sua dificuldade em modular e adequar os afetos. Entre falas incompreensíveis, confidenciou-nos que ouvia vozes que zombavam dela e a ameaçavam. Eram “aqueles que queriam me matar envenenada, para profanar meu corpo”... e que muitas vezes “mexiam aqui e me faziam sentir coisas”, disse a paciente apontando para os seus genitais.

### ■ Curso

Dado o diagnóstico de esquizofrenia, a paciente passou a ser medicada com 7,5 mg de haloperidol, mais 25 mg de prometazina à noite. Na terceira semana, já demonstrava melhora significativa: “Era tudo coisa da minha cabeça”, dizia. Mas apresentou um quadro de distonia aguda, que resultou no uso de biperideno por dois ou três dias e na troca do haloperidol por 3 mg de risperidona. Próximo de completar um mês de internação, a paciente teve alta e saiu acompanhada da irmã, com uma consulta agendada no ambulatório de esquizofrenia da residência para dali a nove dias.

Não completou uma semana e JAC estava novamente internada, com um quadro muito parecido com o ante-

rior. Segundo sua irmã, ela não fez uso da medicação que lhe havia sido dada por ocasião da alta e ainda havia procurado o ex-marido para discutir sobre o que ela acreditava ser o abuso com o filho. Foi então medicada mormente com 5 mg/dia de risperidona. Quando estava completando um mês dessa segunda internação, JAC já se encontrava bastante melhor. Todavia, a compreensão crítica da paciente com relação ao fato de ter uma doença (e conseqüentemente ter de tratá-la) era nula. Devido ao histórico de não adesão ao tratamento, à distonia que teve com o haloperidol e à boa resposta à risperidona, optamos por iniciar a terapia com palmitato de paliperidona: 150 mg no primeiro dia, seguidos de 100 mg uma semana depois (ambas as vezes no deltoide).

Um mês depois, os sintomas positivos haviam praticamente desaparecido, mas o juízo da paciente acerca de sua doença permanecia praticamente nulo (apenas dizia “ter tido” uma doença mental, na expectativa de sair logo do hospital). Estava tolerando bem a medicação, e a dose foi ajustada para 100 mg/mês. Feita a injeção no glúteo, a paciente teve alta.

Ao longo dos 64 dias da segunda hospitalização, a equipe conseguiu esclarecer um pouco melhor a irmã e o ex-esposo da paciente sobre a doença, o que, somado ao esbatimento dos sintomas, contribuiu para uma reaproximação do casal.

Desde a alta, há mais de dois anos, a paciente tem comparecido mensalmente ao ambulatório de esquizofrenia e outras psicoses da residência, ocasião em que lhe é aplicada a medicação e em que participa de um grupo aberto de pacientes.

Pouco após sua alta, JAC foi espontaneamente retirar as queixas de abuso contra o ex-marido, mas os trâmites para isso (por razões que não cabe aqui discorrer) são bem mais complicados do que para prestar a queixa. Apenas recentemente o processo foi encerrado.

Cerca de quatro meses depois da alta, ela e o ex-esposo voltaram a viver juntos; a reaproximação e a modulação dos afetos com o filho já eram evidentes. Nessa época tam-

bém voltou a trabalhar no comércio da família, atendendo o público sem problemas. Mais recentemente, além de se manter trabalhando, JAC, agora com quase 30 anos, ingressou em um curso técnico de radiologia.

No sétimo mês de acompanhamento ambulatorial, a dose do palmitato de paliperidona foi reduzida de 100 mg para 75 mg/mês, pois a paciente apresentava um trismo discreto. Outros seis meses se passaram, e a expectativa era encontrar a menor dose necessária para o tratamento. O palmitato de paliperidona foi reduzido de 75 mg para 50 mg/mês. Essa tentativa fracassou, pois o ciúme, ainda que muito discreto, voltou a aparecer, e a paciente começou a ter dificuldade para se organizar nas tarefas do dia a dia: “Coisas que havia pouco eu fazia sem ter que pensar”, disse a paciente, pedindo que se retornasse à dose anterior da medicação.

## ■ Discussão

Esse caso é rico e pode trazer ensinamentos a médicos, pacientes e a seus familiares. Nele, fica evidente que o fato de JAC não ter feito um tratamento adequado, quando surgiram os primeiros sintomas, custou-lhe uma década de vida. Nesse período lançou mão de recursos judiciais bem como do conselho tutelar; utilizou o SAMU por duas vezes e os serviços hospitalares especializados por mais de noventa dias. Afora esse ônus para a sociedade, existiram custos pessoais imponderáveis, por exemplo, por várias vezes pôs em risco sua vida e a de seu filho, rompeu seu matrimônio, deixou de trabalhar... ou seja, sofreu e causou sofrimento<sup>1</sup>.

Do ponto de vista clínico, não parece haver dúvida quanto ao diagnóstico de esquizofrenia<sup>2,3</sup>: além de a idade de início dos sintomas e o curso da doença serem os mais típicos, durante a fase aguda (o surto) eram evidentes alterações psicopatológicas que acometem com frequência pacientes nesse quadro. O ciúme, que inicialmente poderia ser apenas uma vivência comum de suspeita de infidelidade amorosa, evoluiu para uma convicção, que não cedia nem com a apresentação de provas ou argumentações lógicas em contrário, ou seja, transformou-se

em uma vivência delirante. Ver o marido dando banho no filho também se tornou uma percepção delirante de atos libidinosos. A sensação de que mexiam em sua genitália é uma alucinação cinestésica dentro da mesma temática – a sexualidade. As alucinações auditivas (de vozes que debochavam dela e a ameaçavam) contribuíram para engendrar um delírio persecutório, que levou a alterações de comportamento como a restrição na alimentação, dela e do filho (pelo medo do envenenamento). A volta de carro com o filho (que resultou em um acidente), soube-se depois, foi, na visão da paciente, uma fuga desesperada desses perseguidores. Outras alterações de comportamento, tais como rir ou falar sozinha, estavam relacionadas a alucinações auditivas. O franco descuido com a higiene denotava uma vivência que desconsiderava a realidade externa e objetiva, na qual a mente da paciente ficava à mercê de seu conturbado mundo interno (uma produção autista do pensamento). Observava-se também a dificuldade da paciente em externar e modular os afetos de forma adequada.

Ao que se sabe hoje, a esquizofrenia é uma doença que resulta da interação de fatores genéticos (que podem ser herdados em maior ou menor grau) com estressores ambientais (que também podem variar em número e intensidade). Quanto maior a suscetibilidade biológica, menos estressores se fazem necessários para o aparecimento da doença. E vice-versa. Com relação à suscetibilidade biológica herdada, a ciência ainda tem pouca informação a oferecer. Entretanto, podemos agir sobre alguns fatores ambientais que contribuem para o afloramento do quadro. Por exemplo: evitar infecções virais no primeiro trimestre de gravidez, evitar partos traumáticos, dizer aos adolescentes que para muitos deles não existem “drogas leves”, etc. Há mais de meio século, a medicina oferece fármacos que ajudam no controle dos sintomas. Antes do fim do século passado, já se sabia que, quanto mais tempo uma pessoa estiver em surto (ou quanto mais surtos tiver), pior será o seu prognóstico. Ou seja, esse estado de sintomatologia descontrolada pode ser causador de alterações neuroquímicas potencialmente irreversíveis. Também sabemos que parar, falhar ou mesmo diminuir a dose

do antipsicótico (sem um acompanhamento psiquiátrico) aumenta em muito o risco de uma recaída<sup>4,5</sup>.

JAC recebeu medicamentos eficazes desde o seu primeiro atendimento, mas faltou efetividade. Sua falta de juízo crítico acerca da enfermidade, mesmo quando havia melhorado do surto, fazia com que parasse com o tratamento. Há que perguntar: se essa paciente tivesse recebido um tratamento efetivo, desde o início, o desenrolar dos fatos teria sido o mesmo<sup>6</sup>? Raciocínio semelhante vale para a orientação, o esclarecimento e a psicoeducação, que tiveram um importante papel na reagregação dessa família, mas que só foram realizados de forma mais satisfatória depois de um longo período de tempo<sup>7</sup>.

Entendemos que, para qualquer um, é difícil aceitar o fato de ter uma enfermidade, ainda mais em se tratando

de uma doença que não aparece em exames de laboratório ou de imagem. Ademais, muitas vezes na esquizofrenia, entre os primeiros sintomas a se manifestar, pode estar a incapacidade de um juízo crítico sobre si mesmo<sup>8</sup>. Somem-se a isso tudo as dificuldades de acesso a serviços especializados em todos os níveis e o preconceito da sociedade e do próprio paciente com relação aos transtornos mentais<sup>9-11</sup>. Preconceito esse frequentemente fomentado por filmes, séries e notícias sensacionalistas da mídia.

Foi-se o tempo em que o doente mental grave era visto como um poeta incompreendido ou como alguém que não se resigna à ordem ideológica, econômica e política da sociedade. A visão de que o tratamento psiquiátrico só aprisiona e enquadra o paciente também está ultrapassada. O que aprisiona é a psicose, por alterações neuroquímicas sobre as quais ainda temos muito para descobrir.

#### Referências Bibliográficas:

1. Millier A, Schmidt U, Angermeyer MC, Chauhan D, Murthy V, Toumi M, Cadi-Soussi N. Humanistic burden in schizophrenia: A literature review. *Journal of Psychiatric Research*. 2014.
2. 10ª Classificação Internacional de Doenças e Agravos à Saúde (CID10). F20-F29 Esquizofrenia, transtornos esquizotípicos e transtornos delirantes [acesso em 20 abr 2016]. Disponível em: [http://www.datasus.gov.br/cid10/V2008/WebHelp/f20\\_f29.htm](http://www.datasus.gov.br/cid10/V2008/WebHelp/f20_f29.htm)
3. Tandon R, Gaebel W, Barch DM, Bustillo J, Gur RE, Heckers S, et al. Definition and description of schizophrenia in the DSM-5. *Schizophrenia Research*; 2013.
4. Kahn et al. Schizophrenia. *Nature Reviews Disease Primers*. 2015.
5. Owen MJ, Sawa A, Mortensen PB. Schizophrenia seminar. *Lancet*. 2016.
6. Millan MJ, Andrieux A, Bartzokis G, Cadenhead K, Dazzan P, Fusar-Poli P et al. Altering the course of schizophrenia: progress and perspectives. *Nature Reviews Drug Discovery*. 2016.
7. Bäuml J, Pitschel-Walz G, Volz A, Lüscher S, Rentrop M, Kissling W et al. Psychoeducation Improves Compliance and Outcome in Schizophrenia Without an Increase of Adverse Side Effects: A 7-Year Follow-up of the Munich PIP-Study. *Schizophr Bull*. 2016.
8. Noordraven EL, Wierdsma AI, Blanken P, Bloemendaal AFT, Mulder CL et al. Depot-medication compliance for patients with psychotic disorders: the importance of illness insight and treatment motivation. *Neuropsychiatr Dis Treat*. 2016.
9. Colori S. Fear, Faith, Hope, and Courage. *Schizophrenia Bulletin Advance*. Publicado em 31 de janeiro de 2016. [acesso em 20 de abr de 2016]. Disponível em: <http://schizophreniabulletin.oxfordjournals.org/content/early/2016/01/31/schbul.sbw004.full.pdf+html>
10. Oles SK, Fukui S, Rand KL, Salyers MP, et al. The relationship between hope and patient activation in consumers with schizophrenia: Results from longitudinal analyses. *Psychiatry Research*. 2016.
11. Yanos PT, Roe D, Markus K, Lysaker PH, et al. Pathways Between Internalized Stigma and Outcomes Related to Recovery in Schizophrenia Spectrum Disorders. *Psychiatric Services*; 2015.

## 3 É possível fazer o tratamento de um primeiro episódio psicótico com antipsicóticos injetáveis de longa ação?



### DR. FREDERICO GARCIA

CRM-MG: 40631

- Professor do Departamento de Saúde Mental da UFMG
- Coordenador do Centro de Referência em Drogas da UFMG
- Doutor em medicina celular e molecular pela Universidade de Rouen, França

### Introdução

O primeiro episódio psicótico é um momento clínico de grande importância na vida do paciente acometido por esquizofrenia. O surgimento dos sintomas positivos — delírio e alucinação — produz muita ansiedade e causa, em boa parte dos pacientes, uma grande inquietação, uma sensação de estranheza e mal-estar. Nesse primeiro momento, o paciente apresenta uma baixa percepção da doença, mesmo tendo toda a sua capacidade cognitiva preservada. Isso faz com que, ainda que ele se sinta aliviado com o tratamento, ele apresente muito frequentemente uma baixa adesão ao tratamento farmacológico oral.

Várias modificações neurobiológicas em pacientes com esquizofrenia, como a perda de substância branca, a alteração de receptores e a perda neuronal, foram descritas nos últimos anos<sup>1</sup>. Essas modificações parecem ser diretamente proporcionais ao tempo de duração da doença e à falta de tratamento com antipsicóticos. A trágica resultante dessas modificações é a perda cognitiva e funcional que pode limitar a vida do paciente, inclusive diminuindo sua qualidade, e dificultar o seguimento do tratamento.

Vários estudos e consensos reforçam a necessidade de iniciar e manter um tratamento antipsicótico eficaz e seguro para os pacientes que experimentam o primeiro episódio psicótico<sup>2</sup>. Apesar disso, a adesão completa ao tratamento não ocorre em média em 58% dos pacientes com esquizofrenia e por isso continua sendo um fator limitante importante para conseguirmos reduzir as consequências negativas da esquizofrenia na vida e na funcionalidade de nossos pacientes<sup>3</sup>.

Os antipsicóticos de longa duração, como o haloperidol decanoato, o flupentixol, a risperidona e o palmitato de paliperidona, são opções para o tratamento de pacientes com quadro crônico de esquizofrenia, como aqueles que apresentam muitos sintomas negativos, sobretudo os pacientes com histórico de baixa adesão ao tratamento<sup>4</sup>. A utilização dos antipsicóticos injetáveis de longa ação acaba sendo reservada aos pacientes com perdas cognitivas significativas, aos quais se atribui uma baixa capacidade de percepção da doença e consequentemente alto grau de abandono do tratamento.

Uma questão que surge é se seria possível assegurar o tratamento antipsicótico do paciente no primeiro episódio utilizando um antipsicótico atípico. Tal medida, além de garantir uma boa adesão nesse primeiro momento, que é crítico para a história clínica do paciente, poderia diminuir o risco de perdas cognitivas ao longo de sua vida e preservar sua funcionalidade e potencialidades, sobretudo quando se trata de pacientes que ainda são jovens.

### Caso Clínico

Neste relato, descreveremos o caso clínico de um paciente no primeiro episódio psicótico em que a escolha terapêutica foi a utilização de um antipsicótico de longa ação. Descreveremos também os ajustes terapêuticos que foram necessários no decorrer do tratamento.

O Sr. BS tem 26 anos, é solteiro, engenheiro e está desempregado. Chegou ao consultório encaminhado por um neurologista porque apresentava um quadro psicótico



que não respondeu ao uso de risperidona 4 mg ao dia. O paciente veio acompanhado pela mãe, que informou que, aproximadamente dois meses após a demissão, seu filho se isolou, passou a apresentar atitudes estranhas e, conforme observou, conversava sozinho quando tomava banho (Figura 1).

Ao exame clínico, o Sr. BS estava ansioso, com atitude de desconfiança. Tinha apresentação desleixada, fâcies atípica e um biótipo longilíneo. Durante a consulta sussurrava e mantinha uma posição de escuta em alguns momentos.

O discurso era lentificado, minucioso. Dizia: “Não tenho nada a não ser a minha família arruinando a minha vida e querendo controlar a minha mente”; “Todas as noites eles se reúnem na minha cabeça para decidir a minha vida, me criticar e dizer o que eu devo fazer”. Apresentava pseudoalucinações auditivas com conteúdo de crítica e vozes de comando, e a consciência do eu era marcada por uma perda de unidade, de atividade e dos limites do eu. O paciente tinha pouca crítica do que estava acontecendo.

Afirmou que a ansiedade e os sintomas haviam surgido fazia aproximadamente três meses. Queixava-se de insônia, angústia e perda do apetite.

Na história pregressa havia apenas uma fratura do braço direito. Na história familiar havia dois tios paternos diagnosticados com esquizofrenia e um primo que se suicidou num contexto desconhecido.

Consultou um neurologista amigo da família que havia prescrito a risperidona fazia dez dias. O paciente informou

que tomou a medicação por alguns dias, mas como a medicação diminuiu sua ansiedade preferiu tomar só quando “fosse necessário”. Apresentava pouco *insight* sobre seus sintomas e sua doença.

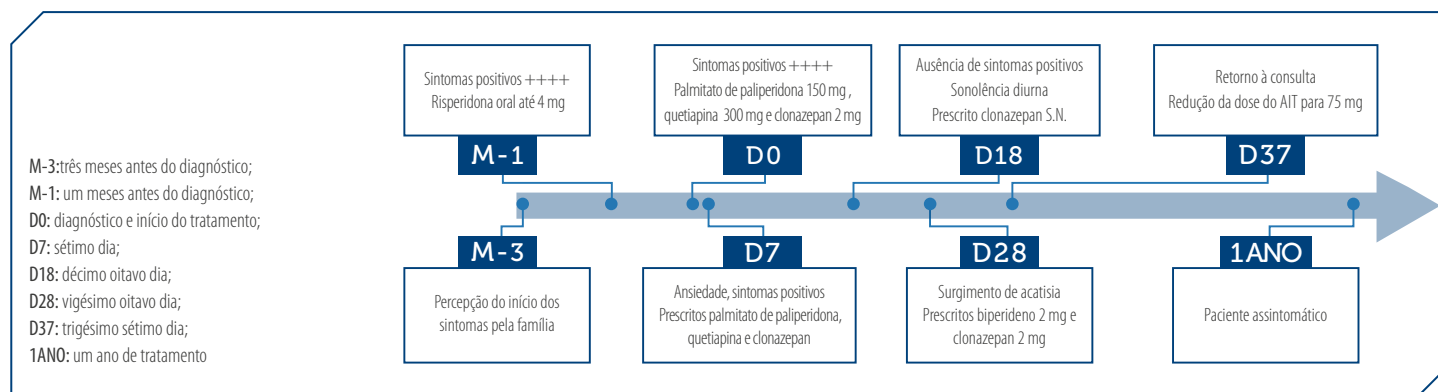
O quadro clínico e o tempo de evolução da sintomatologia permitem evocar a hipótese diagnóstica de um primeiro episódio de esquizofrenia paranoide.

Após alguma negociação, o paciente aceitou um tratamento injetável. Foi aplicada uma ampola de palmitato de paliperidona 150 mg por via intramuscular (i.m.) no músculo deltoide e prescritos quetiapina 300 mg ao deitar e clonazepam 2 mg em caso de ansiedade. A mãe do paciente aceitou acompanhar a medicação oral nos dias que se seguiram.

No sétimo dia após a primeira consulta, o paciente retornou dizendo que ainda estava muito ansioso, mas que conseguia dormir melhor com a quetiapina e o clonazepam. Ainda descrevia alucinações auditivas, porém com menos frequência e intensidade. Dizendo-se um pouco melhor, relutou mas acabou aceitando a segunda injeção, e foi feita uma ampola de palmitato de paliperidona 100 mg i.m.

Na terceira consulta, dezoito dias após o início do acompanhamento, o paciente informou que se sentia melhor, apesar de ter muita sonolência durante o dia. Afirmou não mais precisar do clonazepam desde a última consulta. Foi interrompida a quetiapina, e o clonazepam foi prescrito somente em caso de ansiedade.

No 28º dia após o início do acompanhamento, o Sr. BS disse estar sentindo as pernas inquietas, tinha a sensação de estar



**Figura 1:** Linha do tempo que expõe os sintomas e o tratamento prescrito ao paciente

sem lugar; havia cinco dias que estava precisando tomar o clonazepam de duas a três vezes ao dia, sem uma melhora significativa. Não apresentava mais sintomas positivos. Considerando a possibilidade de o paciente estar desenvolvendo um quadro de acatisia, optou-se por prescrever biperideno 2 mg e clonazepam 2 mg, meio comprimido pela manhã e um ao deitar.

Após o 37º dia desde o início do acompanhamento, o paciente retornou para a consulta. Ele não mais apresentava sintomas positivos e os sintomas sugestivos da acatisia haviam desaparecido. Considerando a melhora, optou-se por prescrever uma ampola de palmitato de paliperidona 75 mg i.m. O paciente está há doze meses estável com essa dosagem e começa a apresentar uma percepção melhor do que lhe aconteceu.

## Discussão

Neste relato de caso, descrevemos o tratamento de um paciente recentemente diagnosticado com esquizofrenia que tolerou o tratamento inicial com risperidona e submeteu-se ao palmitato de paliperidona injetável. Essa opção visava assegurar o bom seguimento do tratamento. Como foi descrito, o paciente tolerou bem a medicação após o ajuste da dose a partir da terceira injeção, em razão do surgimento de uma acatisia leve.

Destacamos que em um primeiro episódio de esquizofrenia temos como objetivos principais:

1. Reduzir o tempo entre o início do tratamento e o desaparecimento dos sintomas positivos.
2. Aliviar a ansiedade e a insônia e evitar comportamentos inadequados ou de risco.
3. Evitar efeitos colaterais, sobretudo motores.
4. Psicoeducar.
5. Formar um vínculo.
6. Estabelecer um plano terapêutico junto com o paciente

O uso de antipsicóticos injetáveis de longa duração tem sido reservado aos pacientes com história clínica de cronicidade e de múltiplas falhas terapêuticas aos tratamentos orais. Essa prática, além de não ser baseada em evidências, desconsidera a possibilidade de obter boas respostas terapêuticas em pacientes nos primeiros episódios psicóticos tratados com antipsicóticos injetáveis de longa ação.

A superioridade do uso da paliperidona injetável em relação à medicação oral em pacientes com diagnóstico recente de esquizofrenia (um a cinco anos) já foi demonstrada em um ensaio clínico randomizado e duplo-cego. Nesse estudo, o tempo até a primeira recaída foi quase duas vezes maior no grupo tratado com a medicação injetável e o risco relativo de recaídas diminuiu em 29,4% nesse grupo, quando comparado com o grupo tratado com a medicação oral<sup>5</sup>. Outro ensaio clínico randomizado e duplo-cego acompanhou pacientes com esquizofrenia com um problema judicial durante quinze meses e mostrou a superioridade do palmitato de paliperidona em relação aos antipsicóticos orais na prevenção de recaídas e de encarceração<sup>6</sup>.

Do ponto de vista farmacoeconômico, um estudo francês comparou vários tratamentos injetáveis de longa ação e tratamentos orais. Esse estudo aponta em direção a uma vantagem econômica do tratamento de pacientes com esquizofrenia com antipsicóticos injetáveis de longa ação sobre a adoção da medicação oral. O modelo demonstra que a resultante é uma menor taxa de recaídas, de reinternação, de descontinuação do tratamento e de complicações clínicas a ser tratadas<sup>7</sup>.

No caso do nosso paciente, a escolha terapêutica deu-se pela severidade do quadro clínico, pela prévia utilização da risperidona, o que nos dá segurança para a introdução da medicação injetável, e pela má adesão ao tratamento oral pelo paciente. O antipsicótico injetável certamente assegurou o seguimento do tratamento e permitiu à equipe clínica trabalhar com o paciente outros aspectos de sua doença, como a funcionalidade e a cognição.

## Referências Bibliográficas

1. Knochel C, et al. White matter abnormalities in the fornix are linked to cognitive performance in SZ but not in BD disorder: An exploratory analysis with DTI deterministic tractography. *J Affect Disord* 2016; 2016; 64-78. doi:10.1016/j.jad.2016.03.015.
2. Hasan A, et al. World Federation of Societies of Biological Psychiatry (WFSBP) guidelines for biological treatment of schizophrenia, part 2: update 2012 on the long-term treatment of schizophrenia and management of antipsychotic-induced side effects. *World J Biol Psychiatry*. 2013; 14, 2-44. doi:10.3109/15622975.2012.739708.
3. Cramer JA, Rosenheck R. Compliance with medication regimens for mental and physical disorders. *Psychiatr Serv* 49. 1998; 196 – 201.
4. Stahl SM. Long-acting injectable antipsychotics: shall the last be first? *CNS Spectr* 19. 2014; 3-5. doi:10.1017/S1092852913001016
5. Schreiner A et al. Paliperidone palmitate versus oral antipsychotics in recently diagnosed schizophrenia. *Schizophr Res*. 2015; 169, 393-399. doi:10.1016/j.schres.2015.08.015.
6. Alphs L, Bossie C, Mao L, Lee E, Starr HL. Treatment effect with paliperidone palmitate compared with oral antipsychotics in patients with recent-onset versus more chronic schizophrenia and a history of criminal justice system involvement. *Early Interv Psychiatry*. 2015. doi:10.1111/eip.12271.
7. Druais S et al. Cost Effectiveness of Paliperidone Long-Acting Injectable Versus Other Antipsychotics for the Maintenance Treatment of Schizophrenia in France. *Pharmacoeconomics*. 2016; 34, 363-391. doi:10.1007/s40273-015-0348-x.